Münster i/W. 1934. 19 8g Med Diss.

Chirurgische Universitätsklinik zu Münster i. Westf.
Direktor: Prof. Dr. H. Coenen

Beitrag zur Kenntnis der sublingualen Fibrome

Inaugural-Dissertation

zur Erlangung der Doktorwürde
der Hohen Medizinischen Fakultät
der Universität zu Münster i. Westf.

vorgelegt von

Herbert Heinemann
aus Ziegenrück (Prov. Sachsen)

1933

Druck: C. J. Fahle G. m. b. H., Münster i. Westf., Neubrückenstr. 11

Dekan: Professor Dr. P. Esch
Referent: Privatdozent Dr. Hertel
Korreferent: Professor Dr. H. Coenen

R. UNIV. BIBLIOTHEEK LEIDEN

Gedruckt mit Genehmigung der Mediz. Fakultät der Westf. Wilhelms-Universität zu Münster (Westf.).

Geschwülste kommen in der Mundhöhle recht häufig vor. Fast jede Geschwulstart kann hier angetroffen werden. Der anatomische Bau der Mundhöhle, ihre starke mechanische Beanspruchung und die vielen Verletzungsmöglichkeiten geben zweifellos die günstigsten Vorbedingungen für die Entstehung von Geschwülsten. Nicht zuletzt ist es die außerordentlich komplizierte embryonale Entwicklung, die zu Keimversprengung Anlaß gibt und so der Bildung von Geschwülsten in hohem Maße Vorschub leistet.

Bei dem vorliegenden, in der Chirurgischen Universitäts-Klinik Münster i. Westf. beobachteten Falle handelt es sich um ein Fibrom der Mundhöhle. Im allgemeinen kommt den Fibromen als durchaus gutartigen Geschwülsten keine große praktische Bedeutung zu, auch in ihrem histologischen Bilde zeigen sie keine Besonderheiten. Deshalb findet man in den großen, ausführlichen Hand- und Lehrbüchern nur spärliche Angaben hierüber. Dissertationen über Fibrome der Mundhöhle gibt es eine ganze Reihe [1]). Im besonderen ist auf die umfassende, erschöpfende Darstellung von Szczypinski hinzuweisen [2]). Wenn somit der Klinik der Mundhöhlenfibrome wohl kaum etwas Neues hinzugefügt werden kann, so hat doch die seltene, im Schrifttum nur zweimal [3]) erwähnte Lage des Fibroms am Mundboden Anlaß gegeben, den vorliegenden Fall einer schriftlichen Darstellung wert zu halten und auf die Differentialdiagnose und die Aetiologie einer solchen Geschwulst etwas näher einzugehen.

In dem zu beschreibenden Falle handelt es sich laut Krankenbericht Nr. 488 um einen 58 Jahre alten Mann. In der Anamnese gibt er an, daß er am 6. Juni 1931 plötzlich Halsschmerzen bekommen und bei dieser Gelegenheit eine Geschwulst unter der Zunge bemerkt habe, die ihm bisher nie aufgefallen sei. Am 7. Juni 1931 ging er zum Arzt und wurde sofort der Klinik überwiesen.

Befund: Der Mann ist gesund, hager, grobknochig und in gutem Ernährungszustande. Bei der allgemeinen Untersuchung fanden sich keine Besonderheiten. Das Gebiß war sehr schlecht und lückenhaft. Die Hals- und Rachenorgane waren ohne Befund. Am linken Ohre wurden in der Hals-, Nasen- und Ohrenklinik alte narbige Mittelohrveränderungen mit zentraler, trockener Perforation festgestellt. Die inneren Organe waren ohne Befund.

---

1) Vgl. Literaturverzeichnis.
2) Szczypinski. Das Fibrom in der Mundhöhle Diss. Breslau 1921.
3) Morton. Ein Fall von sublingualem Fibrom.
Ann. of surg. Bd. 80. Nr. 2. Ref. Centralorgan für d. ges. Chir. 1925. Bd. 30, S. 300.
Khauts. Wiener klinische Wochenschrift. 1909. S. 905.

Bei der Betrachtung der Mundhöhle fand sich ein etwa wallnußgroßer, sublingual gelegener Tumor vor. (Bild 1.) Dieser war nach oben und nach unten abgeflacht, höckerig und von normal gefärbter Schleimhaut überzogen, die allerdings an der Basis der Geschwulst leicht angestaute Gefäße zeigte und gegen die vordere Rundung hin anämisch und verdünnt erschien. Die Schleimhaut der Umgebung war normal. Der Tumor lag genau in der Mittellinie. Er fühlte sich derb und hart an, war nach allen Seiten hin gut abgegrenzt, auf der Unterlage sowie gegen die Zunge gut verschieblich. Der Patient hatte keinerlei Schluckbeschwerden, keine Atmungsstörungen, keinen gesteigerten Speichelfluß und wurde auch sonst in keiner Weise durch die Neubildung beeinträchtigt. Seiner Angabe, vor dem angegebenen Tage von der Geschwulst nichts bemerkt zu haben, ist keine Bedeutung beizumessen, denn trotz der Schwerfälligkeit des Patienten ist nicht anzunehmen, daß er ein Gebilde von der vorliegenden Größe nicht schon früher bemerkt hätte. Wie es aber auch sei, nach dem klinischen Bilde des Tumors und dem unten angeführten histologischen Befunde besteht kaum ein Zweifel, daß die Geschwulst schon lange Zeit bestanden und sich erst allmählich zu ihrer jetzigen Größe entwickelt hat.

Es erhebt sich nun die Frage nach der Art des Tumors. Seine scharfe Begrenzung, seine gute Beweglichkeit auf der Unterlage, die intakte Mundschleimhaut, sowie das Fehlen einer Schwellung der regionären Drüsen sprechen zunächst mit Wahrscheinlichkeit für eine gutartige Neubildung.

Differentialdiagnostisch kommen weniger die Zysten in Frage als die soliden Tumoren und zwar solche, die von der Bindegewebsreihe oder von dem Epithel ausgehen. Immerhin können aber im Einzelfalle auch Zysten eine homogene Geschwulst vortäuschen und finden deshalb Erwähnung. Zunächst wäre da die Ranula zu nennen. Das klinische Bild einer Ranula ist aber so eindeutig, daß diese Erkrankung differentialdiagnostisch außer acht gelassen werden konnte. Es handelt sich dabei bekanntlich in den meisten Fällen um Retentionszysten der Glandula sublingualis oder nach der Neumann'schen Theorie[4]) um eine aus den Bochdaleck'schen Schläuchen hervorgegangene Flimmerzyste. Die Ranula zeigt aber Fluktuation, liegt meistens asymmetrisch und nur bei erheblicher Größe wird sie die Mittellinie überschreiten, um dann aber an ihrer vorderen Rundung eine deutliche Einziehung durch das Frenulum linguae zu erhalten

Sodann muß an die sublingualen Dermoide gedacht werden, die als zystische Gebilde im allgemeinen Aehnlichkeit mit der Ranula haben, aber im Gegensatz zu dieser streng in der Mittellinie gelegen sind. Ueber dem glatten und fluktuierenden Tumor ist die Schleimhaut frei beweglich. Die Dermoide am Mundboden sind angeboren. Meist werden sie im jugendlichen Alter entdeckt.

[4]) Bergmann u. Küttner. Handb. d. prakt. Chir. Bd. 1, S. 1238.

In höherem Alter diagnostizierte Dermoide sind im Schrifttum nur vereinzelt erwähnt. „Die Diagnose Dermoid läßt sich mit ziemlicher Sicherheit dann stellen, wenn die Geschwulst mit dem Zungenbein zusammenhängt." [5]) Die bei der Lage und Beschaffenheit unserer Geschwulst naheliegende Vermutung einer Sialolithiasis konnte durch das Röntgenbild ausgeschlossen werden. Steinschatten waren nicht zu sehen. Ferner sprach dagegen, daß ein gesteigerter Speichelfluß fehlte, daß die Geschwulst ein symmetrisches, in der Mittellinie des Mundbodens gelegenes Gebilde darstellte, und die Sublingualisdrüse sich ohne Widerstand sondieren ließ. Außerdem hatte der Patient keinerlei Angaben über Speichelkoliken gemacht.

Weiter kommen Lipome in Betracht. „Diese sind vorzugsweise an der Vorderzunge gefunden worden." [6]) Am Mundboden kommen sie sehr selten vor, wie Berger an neun Fällen sublingualer Lipome, die er im Schrifttum bis zum Jahre 1925 gesammelt hat, nachweist. Die Lipome können in manchen Fällen infolge reichlicher Beimengung von Bindegewebe ziemlich derb sein und leicht zu diagnostischen Irrtümern führen. Im allgemeinen lassen sie sich aber an ihrem lappigen Bau und der oft durchschimmernden Farbe des Fettes erkennen.

Wichtig ist fernerhin die differentialdiagnostische Abgrenzung gegen entzündliche Granulationsgeschwülste. Obschon die hierher gehörende Lues heute nicht mehr die Rolle spielt wie früher, so ist es doch fraglos zweckmäßig, im Zweifelsfalle an eine solche zu denken. Denn die Mundhöhle ist sehr häufig von der Syphilis heimgesucht. Nach Lubarsch [7]) „gehört die tertiäre gummöse Lues der Mundhöhle mit zu den häufigsten der tertiären Formen überhaupt. Harter und weicher Gaumen sind die bevorzugten Stellen dafür. Aber auch Mundboden und Zunge sind häufig befallen. Bei tuberösen Mundgeschwülsten gilt es also, das umschriebene luische Granulom auszuschließen. Es zeigt meist gehäuftes Auftreten der Knoten mit ausgesprochener Neigung zum Zerfall unter Bildung ausgedehnter serpiginöser Geschwüre. Beim Verdacht auf tertiäre Lues wird man die Vorgeschichte der Krankheit und das Alter des Patienten berücksichtigen müssen und durch die serologische Untersuchung oder durch eine kurze Zeit durchgeführte antiluische Behandlung den Befund sichern. Bei unserem Patienten trafen die Vorbedingungen für die Diagnose „luisches Granulom" nicht zu. — Aus ähnlichen Gründen war auch von dem an sich schon wenig wahrscheinlichen Fall einer tuberkulösen Granulationsgeschwulst abzusehen.

In jedem Falle einer tuberösen Mundhöhlengeschwulst ist auch die Aktinomykose differentialdiagnostisch in Betracht zu ziehen. Die Strahlenpilzerkrankung geht häufig von der Mund-

5) Bergmann u. Küttner. Handbuch d. prakt. Chir. Bd. 1, S. 1242.
6) Henke-Lubarsch. Bd. IV/2, S. 111.
7) Edenba, S. 77.

höhle aus. Hier können sich derbe geschwulstartige Gebilde entwickeln, „die örtlich begrenzt bleiben, wenn, wie es häufig der Fall ist, die Eiterung nur gering ist und die Abkapselung und Bildung von Granulationsgewebe überwiegt" [8]). Solche Aktinomyzesknoten können an Lipome erinnern, weil sie wie diese gelb durch die Haut schimmern. Sie unterscheiden sich von den Lipomen dadurch, daß sie schneller wachsen, mit der Schleimhaut bald fest verbunden sind, zentral erweichen, den Mundboden hart infiltrieren und mit Temperaturerhöhung einhergehen [9]). Wichtig für die Diagnose sind ferner die Anamnese und der Beruf des Patienten, da hauptsächlich Leute vom Lande von dieser Krankheit betroffen werden.

Das klinische Bild, unter dem der Tumor im vorliegenden Falle in Erscheinung trat, sprach, wie eingangs schon erörtert, unbedingt für seine Gutartigkeit. Da jedoch die häufigste und zugleich die bösartigste Geschwulst der Mundgegend das Karzinom ist, und die frühzeitige Diagnose einer solchen Geschwulst die Prognose entscheidend beeinflußt, ist es notwendig, zunächst sich immer die Frage zu stellen, ob ein Karzinom vorliegen kann. Insbesondere gilt dies, wenn der Patient, wie im vorliegenden Falle, das 40. Lebensjahr überschritten hat. Vom Karzinom der Mundhöhle werden Männer häufiger befallen als Frauen. Das Mundbodenkarzinom ist nach Bergmann-Küttner [10]) als primäre Neubildung selten, viel öfter greift eine Krebsgeschwulst der Nachbarschaft auf den Mundboden über. Die Diagnose ist in den meisten Fällen nicht schwer. Hauptsymptome sind Schmerzen, infiltrierendes Wachstum, frühzeitiger Zerfall, Foetor ex Ore, Unverschieblichkeit auf der Unterlage und Metastasen in den regionären Lymphdrüsen. Hierbei ist aber zu beachten, daß gutartige Geschwülste der Mundhöhle leicht als karzinomverdächtig angesehen werden können, weil sie infolge dauernder Reizwirkung leicht ulzerieren, dadurch oft auf der Unterlage verlötet werden und an Beweglichkeit einbüßen. Hiermit haben sie dann die Eigentümlichkeiten der gutartigen Geschwulst verloren.

Schließlich könnte es sich bei einer tuberösen Geschwulst der Mundhöhle noch um ein Sarkom handeln. Nach Henke-Lubarsch ist das wirkliche Sarkom der Mundweichteile selten. Männer und Frauen werden in gleichem Maße davon betroffen. Im Gegensatz zum Karzinom sind Sarkome häufiger bei jungen Menschen. Sie sind knotige, derbe Tumoren, meist gegen ihre Umgebung nur unscharf abgegrenzt und häufig schmerzhaft. Die Differentialdiagnose zwischen dem gewöhnlichen Sarkom, fibroblastischen Sarkom und Fibrom bereitet nicht selten große Schwierigkeiten und kann in vielen Fällen nur durch das feingewebliche Bild entschieden werden.

[8]) Henke-Lubarsch. Bd. IV/2, S. 75.
[9]) Bergmann u. Küttner. Handb. d. prakt. Chir. Bd. 1, S. 1276.
[10]) Handb. d. prakt. Chir. Bd. 1, S. 1295.

Im vorliegenden Falle wurde aus dem klinischen Bilde der Geschwulst die Diagnose Zylindrom gestellt. Das Zylindrom ist als besondere Form der Mischtumoren aufzufassen und zeigt sich mit besonderer Vorliebe an den Speicheldrüsen. In den meisten Fällen findet es sich an der Parotis, nicht so häufig an der Glandula submaxillaris und als Seltenheit an der Sublingualisdrüse. Die Zylindrome sind Geschwülste, die auf der Unterlage gut verschieblich sind, gut abgegrenzt erscheinen, von normaler Schleimhaut bedeckt werden und weder auf Druck noch spontan schmerzhaft sind. Sie haben meist eine höckerige Oberfläche und derbe Beschaffenheit und zeigen als überwiegend gutartige Geschwülste langsames Wachstum. Sie neigen wohl zu örtlicher Wiederkehr, sind jedoch als Rezidivgewächse in gleicher Art gut begrenzt. Nach ihrer restlosen Entfernung pflegt die Heilung eine vollkommene zu sein. Eine bösartige Entartung kommt vor. So betont Heinecke[11]), daß die Mischtumoren keinesfalls immer harmlose Geschwülste sind und, daß von den als Zylindrom beschriebenen Mischgeschwülsten ein auffallend hoher Prozentsatz bösartig ist. Sitz und Beschaffenheit in unserem Falle ließen die Diagnose Zylindrom als berechtigt erscheinen. Eine sichere Diagnose kann aber nur durch den mikroskopischen Befund erbracht werden. Charakteristisch für das feingewebliche Bild des Zylindroms ist die Bildung von Hyalin in Form von Zylindern innerhalb epithelialer Schläuche. Zwischen den Zylindromen und den typischen Mischgeschwülsten, also solchen, in denen die Hyalinbildung nicht so im Vordergrund steht, besonders nicht in Form von Zylindern, finden sich alle Uebergänge, sodaß hier eine scharfe Grenze nicht zu ziehen ist. Nach Coenen[12]) ist es daher am einfachsten, vom Parotistumor oder Submaxillaris- oder Sublingualistumor zu sprechen. Wenn man sich in unserem Falle für die Diagnose „Sublingualistumor" entschied und dabei an ein Zylindrom dachte, so wurde doch zugleich darauf hingewiesen, daß auch ein bindegewebiger Tumor (Fibrom) vorliegen könnte, da an sich die Beschreibung des Gewächses auch für Fibrome zutrifft. Mit Rücksicht auf die überaus große Seltenheit der sublingualen Fibrome wurde jedoch das Vorliegen eines solchen für weniger wahrscheinlich erachtet.

Die Geschwulst wurde am 16. Juni 1931 in Lokalanaesthesie vom Munde aus exstirpiert, nachdem einige zu- und abführende Gefäße am hinteren Pol der Geschwulst unterbunden worden waren. Die Operationswunde wurde bis auf einen Tamponschlitz primär vernäht. Die Heilung verlief ungestört. Der Patient wurde am 1. Juli 1931 entlassen.

Die Größenverhältnisse der entfernten Geschwulst waren 3 : 2 : 2 cm. Das Gebilde war von grauweißer Oberfläche, an der vorderen Rundung fanden sich zwei linsengroße derbe Höcker.

---

11) Heinecke. Ergebn. d. Chir. Bd. 6, S. 294.
12) Coenen. Die Geschwülste. S. 232.

Der Tumor war von einer leicht abstreifbaren bindegewebigen Kapsel überzogen. Nach der Halbierung in der Längsrichtung sah man makroskopisch derbes kompaktes Gewebe von grauweißer Farbe. Bei genauerem Hinsehen ließen sich teils parallel, teils konzentrisch verlaufende Faserzüge unterscheiden. Man hatte den Eindruck einer homogenen, anscheinend bindegewebigen Geschwulstbildung. Erweichungsherde und Nekrosen waren nicht zu sehen. Der bindegewebige Charakter der Geschwulst wurde durch die mikroskopische Untersuchung bestätigt.

Histologisch gehört die Geschwulst zu den derben, harten Fibromen. Sie erwies sich als ein zellarmes, ausgereiftes Fibrom mit nach allen Richtungen sich durchflechtenden Faserbündeln und langen spindeligen Zellen mit geraden oder etwas gewundenen Kernen, die sich bündelweise und zugweise aneinanderlegen. (Bild 2.) Auf den ersten Blick hin erinnerte sie an ein Leiomyom; sie unterschied sich aber bei Betrachtung mit stärkerer Vergrößerung dadurch, daß die Fasern willkürlicher und ungleichmäßiger verliefen als beim Myom, bei dem innerhalb der einzelnen Muskelbündel eine sehr regelmäßige Anordnung der Fasern hervortritt und die Gleichtartigkeit der Zellen und Kerne in Größe und Beschaffenheit auffällt [13]). Zur sicheren Abgrenzung wurden Präparate mit van Gieson-Färbung hergestellt. Auch die Stellen, die eine Aehnlichkeit mit Myom hervorriefen, färbten sich jetzt intensiv rot. An manchen Stellen zeigte sich eine reichliche Entwicklung von kollagenem Gewebe mit hyaliner Entartung und sehr spärlicher Kernzeichnung, eine der häufigsten regressiven Metamorphosen im Bindegewebe. Diese Erscheinung ist teils auf mangelnde Blutversorgung zurückzuführen, teils als Alterserscheinung anzusprechen. War durch das klinische Bild des Tumors die Vermutung nahe gelegt, daß die Geschwulst schon lange Zeit bestanden hatte, so konnte durch das mikroskopische Bild der Beweis hierfür erbracht werden. Denn regressive Veränderungen pflegen erst lange Zeit nach Bestehen einer Geschwulst aufzutreten. Wohl die gleichen Ursachen sind für die Entstehung von myxomatösen Gewebsbezirken verantwortlich zu machen. Histologisch finden sich in den schleimig entarteten Stellen sternförmige Zellen mit feinen Fortsätzen, die netzförmig untereinander zusammenhängen. Gegen das angrenzende Gewebe ist das myxomatöse nicht deutlich abgegrenzt. Die feinfädige Grundsubstanz nimmt allmählich gegen die Grenzen hin homogene Beschaffenheit an. Die zahlreich vorhandenen Blutgefäße sind unregelmäßiger gebaut als in normalem Bindegewebe. Sie bilden stellenweise unregelmäßige Buchten und Spalten und machen vereinzelt den Eindruck, als ob die Gefäßwand in das Tumorgewebe unmittelbar übergeht, da diese aus einem konzentrischen Kranz von Spindelzellen besteht. (Bild 3.) An den zellenreichen Partien findet sich das Geschwulstgewebe in konzentrischer Anordnung um die

[13]) Henke. S. 66.

Bild 1

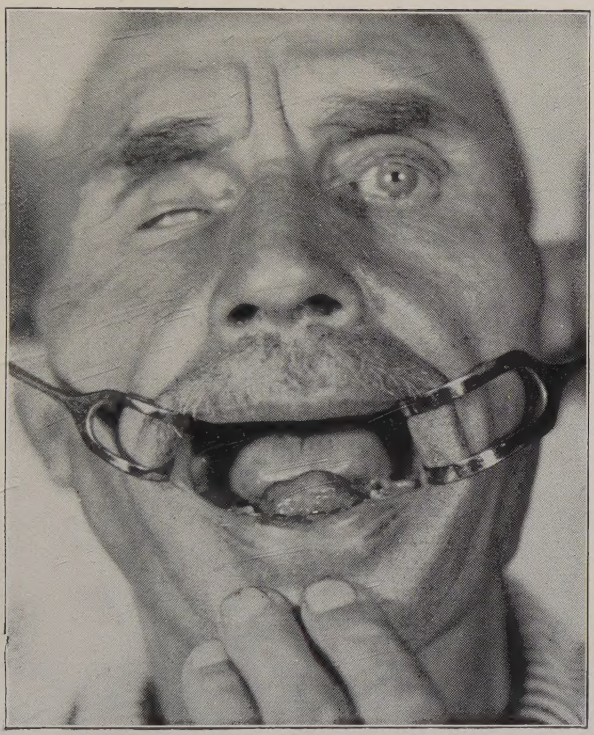

Bild 2

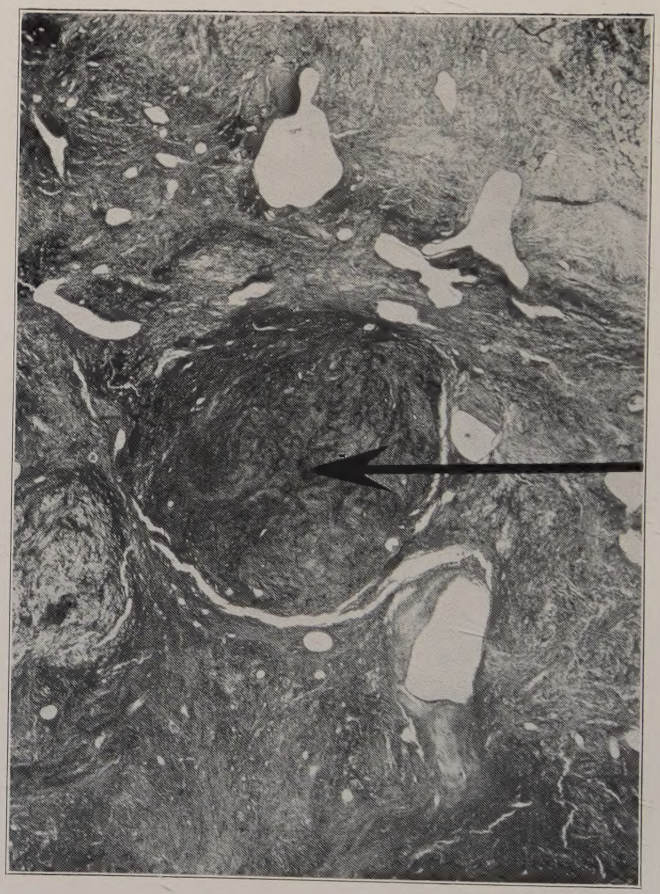

siehe Abbildg. 5

Lupenvergrößerung.
Färbung: Hämatoxylin-Eosin.

Bild 3

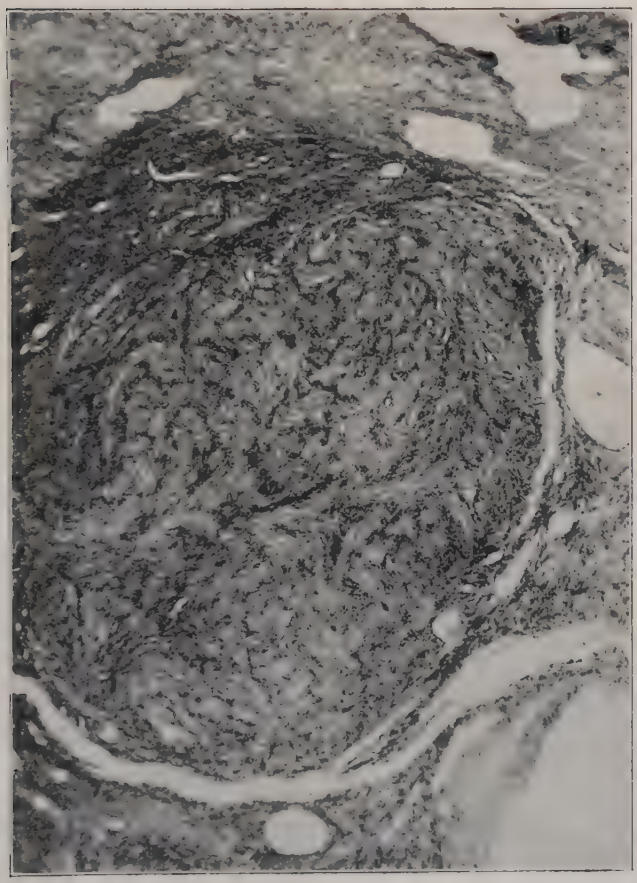

Mittlere Vergrößerung der in Bild 2 durch Pfeil angezeigten Stelle.
Färbung: Hämatoxylin-Eosin.

Gefäße, auch hier mit der Gefäßwand verschmolzen. Neben kernarmen Partien treten auch sehr kernreiche Stellen auf. (Bild 3.) Die histologischen Kennzeichen der Malignität, atypische Kernformen, Polymorphie der Zellen, asymmetrische Mitosen, d. h. Merkmale, die Hansemann[14]) unter den Begriff „Anaplasie der Zelle" zusammenfaßt, ließen sich bei der vorliegenden Geschwulst nicht feststellen. Eine Anaplasie der Zellen war nach dem klinischen Bilde der Geschwulst auch garnicht zu erwarten, da sie nach Lubarsch nur einen Ausdruck der Wachstumsgeschwindigkeit darstellt[15]). Immerhin fanden sich bei gründlicher Durchsicht zahlreicher Schnitte an der Basis der Geschwulst zwei umschriebene Stellen, die wegen des Zellreichtums und der geringen Zwischensubstanz einen sarkomartigen Charakter zeigen. (Bild 3.) An diesen Stellen sind die Zellen kürzer, dicker und ungleichmäßiger. Aber eine sichere Entscheidung für Bösartigkeit war nicht möglich, da es sich bei diesen Zellen auch um quer oder schräg getroffene Faserzüge handeln konnte. Allgemein läßt sich aber sagen, daß kernreiche Partien bei Fibromen häufig vorkommen, ohne deren günstige Prognose zu trüben. Es ist überhaupt schwierig, das reine Fibrom gegenüber den Uebergangsformen scharf abzugrenzen, besonders gegen die sogenannten fibroblastischen Sarkome, Tumoren, die den Namen der malignen Geschwulst tragen, klinisch aber relativ gutartig sind (vergleiche Henke). Sie treten als derbe, knollige, scharf gegen die Umgebung abgesetzte Gebilde auf. In dem vorliegenden Falle ist demnach mit Wahrscheinlichkeit eine maligne Entartung nicht anzunehmen.

Die Entstehung der Geschwulst ist wie immer unklar und läßt nur allgemeine Vermutungen zu. Nach den heutigen Vorstellungen entwickelt sich ein Spontantumor entweder als Folge einer örtlichen chronischen Reizung auf dem Boden der chronischen Regeneration oder aus einem versprengten Embryonalkeim. Bei der Lage der Mundhöhle und ihren physiologischen Aufgaben sind Reize traumatischer Art zu häufig, als daß sie nicht bei jeder Geschwulst als mitbeteiligt gefunden werden könnten, ohne dadurch die kausale Entstehung solcher Geschwülste restlos zu klären. Nur in wenigen Fällen hat man einen sicheren ursächlichen Zusammenhang zwischen äußeren Schädlichkeiten und Tumorentwicklung herleiten können. So beschreibt Mayrhofer[16]) nachweislich mit dem Gebiß im Zusammenhang stehende fibromatöse Geschwülste. Dies gilt hauptsächlich für stark mechanisch beanspruchte Stellen, wo die Schleimhaut unmittelbar gegen festes Gewebe grenzt und dem Knochen aufliegt, nämlich an den Alveolarfortsätzen, am harten Gaumen oder da, wo kariöse Zähne und schlechtsitzende Prothesen auf die Schleimhaut einen dauern-

14) Hansemann. Die mikroskopische Diagnose der bösartigen Geschwülste. Berlin, A. Hirschwald, 1897.
15) Lubarsch. Klin. Wochenschrift 1922, S. 1081.
16) Mayrhofer. Chir. d. Dental-, Mund- u. Kieferkrankheiten. 1931. N. D. Chir. 51, S. 32.

den Reiz ausüben. Für eine Stelle, die, wie im vorliegenden Falle, am Boden der Mundhöhle und unter der Zunge an allen Seiten von Weichteilen begrenzt ist, kommen äußere Schädlichkeiten als Ursache nicht in Betracht. Der Angabe des Patienten, daß er starker Raucher gewesen sei und auch Tabak gekaut habe, ist eine besondere Bedeutung nicht beizumessen. Der Patient kann sich nicht erinnern, daß an der Stelle der Geschwulst sich irgend etwas Besonderes ereignet hätte. Ueber ein Trauma kann er keine Angaben machen, er will ja sogar die Geschwulst bis kurz vor seiner Einlieferung nicht einmal bemerkt haben. So zahlreich auch die Erfahrungen sein mögen, die für einen ursächlichen Zusammenhang chronischer Reizwirkung und Geschwulstentwicklung sprechen, so folgt doch im allgemeinen solchen Reizen äußerst selten eine Tumorentwicklung. Selbst bei Anerkennung eines chronischen Reizes oder eines einmaligen Traumas würde es nach Borst nur dann zur Geschwulstbildung kommen, wenn eine primäre Disposition für die Geschwulst vorhanden ist. Nach Borst hat das irritative Moment keinen direkten Einfluß auf die Entstehung von Fibromen, vielmehr müßte man annehmen, daß unter der Einwirkung eines entzündlichen Reizes eine primär vorhandene lokale Disposition stärker in Erscheinung trete. Im Verhältnis zu der großen Zahl der dauernd vorhandenen Reize in der Mundhöhle finden sich dort nur wenig Tumoren. Da im vorliegenden Falle äußere Ursachen für die Entstehung des Fibroms wahrscheinlich nicht in Frage kommen können, bleibt nur übrig, auf endogene zurückzugreifen und zwar auf die dysontogenetische Annahme, daß der Ursprung der Geschwulst auf Keimversprengung während der embryonalen Entwicklung zurückzuführen ist. Vergegenwärtigt man sich die komplizierte embryonale Entwicklung der Mundhöhle, die leicht zur Verwerfung von Zellkomplexen führt und damit auch zur Entstehung von Geschwülsten die günstigsten Vorbedingungen schafft, so liegt der Gedanke an die Cohnheim'sche Theorie nahe. Auffallend ist zunächst, daß der Tumor genau in der Mittellinie der Mundhöhle liegt. Ein Blick auf die Entwicklungsgeschichte der Mundhöhle gibt aber keinen sicheren Hinweis für die Entstehung der Geschwulst. Im ersten Augenblick könnte man an eine fissurale Geschwulst denken. Die mediane Lage kann aber nicht so gedeutet werden, daß man sie als fissural ansieht, wie sie zweifellos bei Fibromen vorkommt [17]), d. h. da, wo früher embryonale Spalten bestanden haben, bei deren Schließung mangelhaft eingefügte kleine Gewebsbezirke zurückgeblieben sind. Denn dann müßte man das Zusammenwachsen von zwei symmetrischen Unterkieferfortsätzen annehmen. Dies ist aber nicht der Fall, „da die Unterkieferfortsätze bei der Entwicklung der Mundhöhle als eine einheitliche Vorwölbung den unteren Rand bilden und in der Medianlinie nur eine geringe Einsenkung verursachen, die

[17]) Ribbert. Geschwulstlehre, S. 120.

keine Trennung der beiden Unterkiefer in der Mitte bedingt"[18]). Damit entfällt in unserem Falle die Annahme einer fissuralen Entstehung des Tumors.

Es bleibt somit zur Erklärung nur übrig, daß es sich um einen kongenital ausgeschalteten bindegewebigen Keim handelt. Ueber Entstehungsmechanismus und über die Zeit der Geschwulstentwicklung kann Bestimmtes nicht gesagt werden. Ribbert[19]) vertritt die Ansicht, „daß die Entstehung von Fibromen immer auf die Bildung eines selbständigen Gewebsbezirkes zurückgeführt werden müßte, der aus sich selber heraus wächst". Bei Geschwülsten, deren Gewebe von dem sie umschließenden Gewebe abweicht, die also heterolog wachsen, ist die Deutung sehr einleuchtend, daß sie entwicklungsgeschichtlich dahinein geraten sind. Aber auch in unserem Falle, wo das Geschwulstgewebe von dem Gewebe der Umgebung, dem submukösen Bindegewebe, in seinem Bau nicht sonderlich abweicht, besteht die Möglichkeit einer Keimisolierung. Ribbert sagt, daß die Verlagerung eines Geschwulstkeimes in fremdes Gewebe garnicht notwendig sei, sondern daß auch irgendwie isoliert vom umgebenden Zellverband liegen gebliebene Keime derselben Gewebsart die Geschwulst erzeugen können. Hier liegen eben Fehler in der geweblichen Zusammensetzung vor, die, wenn auch weniger auffällig, auf entwicklungsgeschichtliche Anomalien zurückzuführen sind und vielleicht viel häufiger vorkommen, als angenommen wird, aber nur in den wenigsten Fällen infolge irgendwelcher hinzutretender äußerer Momente eine Geschwulstentstehung zur Folge haben. Nach Hansemann genügt nicht die alleinige Trennung des Zellkomplexes aus dem Zellverband, die Zelle muß sich auch von Grund auf geändert haben, um geschwulstmäßiges, autonomes Wachstum hervorzurufen.

Nach den neueren Theorien bleibt die Umwandlung der Körperzelle in die Geschwulstzelle immer noch als wesentlichstes Moment für die Tumorentwicklung bestehen. Dies gilt sowohl für gutartige als auch für bösartige Geschwülste, wenn auch bei den gutartigen Geschwülsten eine Abweichung des Geschwulstgewebes vom normalen Gewebe nur schwerlich oder überhaupt nicht nachgewiesen werden kann. Auch im vorliegenden Falle war aus dem histologischen Bilde ein Rückschluß auf den Entstehungsmodus nicht möglich. Aufschluß geben mitunter chemische und biologische Untersuchungsmethoden. In diesem Zusammenhang mag eine Theorie von Formad[20]) über die Entstehung von Fibromen nicht unerwähnt bleiben. „Formad untersuchte Fibrome und fand mit Hilfe der Recklinghausen'schen Silberimprägnation den Hauptunterschied zwischen normalem Bindegewebe und Fibromgewebe darin, daß diesem die von zarten Endothel ausgekleideten Lymphräume fehlen. Diese sind aber

[18]) Hassel. Beitr. z. klin. Chir. 1913. Bd. 83, S. 339.
[19]) Ribbert. Geschwulstlehre, S. 120.
[20]) Formad. ref. Schmidt's Jahrb. 1883.

auch in dem durch chronische Entzündungen entstandenen Gewebe nicht vorhanden. Die Bindegewebsbündel wuchern dann über das normale Maß hinaus, weil der Ueberschuß an Nährstoffen nicht mehr zu den Lymphgefäßen abgeführt wird. Die Folge dieser Entzündung wäre dann das Fibrom."

Die Beziehung des Alters des Patienten zur Geschwulstbildung ist von nicht zu unterschätzender Bedeutung, da Neubildungen gerade häufig im 6. Lebensjahrzehnt zur Entwicklung kommen und Tumoren besonders in diesem Alter aus einem stationären Zustand in ein Stadium gesteigerter Proliferation übergehen. Diese Vorgänge können wohl daraus erklärt werden, daß der alternde Organismus pathologischen Prozessen gegenüber nicht mehr die nötigen Abwehrkräfte aufbringt, weil die Gewebe der senilen Involution anheim gefallen sind. Denn die gutartigen Geschwülste haben häufig die Neigung, normales Gewebe zu verdrängen. Dem Wachstum der gutartigen Geschwulst sind aber durch das umgebende intakte Gewebe oft Grenzen gesetzt und es ist klar, daß ein gutartiger Tumor nach Form und Aussehen von der Nachgiebigkeit des ihn umgebenden Gewebes abhängig ist. Das gilt vor allem für das Fibrom als dem Typ der gutartigen Geschwulst Berücksichtigt man nun, daß mit fortschreitendem Alter der Wassergehalt der Gewebe sinkt und der Quellungsdruck vermindert ist, Gewebsturgor und Spannung des Gewebes erheblich nachgelassen haben, so kann man sich erklären, warum gerade im Alter Geschwülste, die vorher kein auffälliges Wachstum zeigten, plötzlich starke Wachstumsenergien entfalten. Die notwendige Voraussetzung für diese Auffassung ist die Eigenschaft der Geschwülste, daß sie ihren eigenen, unabhängigen Stoffwechsel haben, daß die Geschwulstzellen sich biologisch daher anders verhalten als der umgebende Zellverband und nicht etwa in gleichem Maße an den Alterungsprozessen teilnehmen, denn sonst würde ja die Beziehung zwischen Geschwulst und Umgebung nie gestört und ein stationärer Zustand der Geschwulst mit zunehmendem Alter garantiert sein.

Schließlich ist noch die Frage der Erblichkeit der Geschwulst aufzuwerfen. Erblichkeit ist einwandfrei erwiesen bei Dermoidzysten der Ovarien, bei den multiplen Lipomen, den kartilaginären Exostosen und ebenso bei den multiplen Neurofibromen. Im vorliegenden Falle bestand keine erbliche Veranlagung, wie vom Patienten durch anamnestische Angaben ermittelt werden konnte.

Ueber die Einteilung der Fibrome und ihre Verteilung in der Mundhöhle ist noch folgendes anzuführen:

Die makroskopische Beschaffenheit der Fibrome ist durch den Bau der Zwischensubstanz bedingt. Zwei Hauptformen lassen sich unterscheiden, nämlich, das harte Fibrom mit dichter, straffer Grundsubstanz und spärlichen Kernen und das weiche Fibrom, das aus lockerem Bindegewebe besteht und reich an Kernen und

Gefäßen ist. Außerdem gibt es noch verschiedene Unterarten, deren Bezeichnung nach der besonderen Entwicklung der Blut- und Lymphgefäße oder nach den vorhandenen regressiven Veränderungen gewählt wird. Dem Bindegewebe entsprechend kommen Fibrome überall am Körper vor, bevorzugen dabei aber bestimmte Prädilektionsstellen. Nach Partsch[21]) stehen die Fibrome unter den Geschwülsten der Mundhöhle an zweiter Stelle. Unter Berücksichtigung der Mundhöhlengeschwülste, die an der Göttinger Klinik zur Beobachtung kamen, konnte Heitmüller[22]) die Fibrome ihrer Häufigkeit nach an die erste Stelle rücken. Sie gehen entweder vom Knochen aus oder von den Weichteilen. Entsprechend der Ursprungsstelle, dem Periost oder dem Knochen selber, hat man die Kieferfibrome in zentrale und periostale eingeteilt. An Hand eines umfangreichen Materials konnte Szczypinski feststellen, daß diese Kieferfibrome nur einen geringen Teil sämtlicher Mundhöhlenfibrome ausmachen. Den symmetrischen Fibromen, die vom Gaumen ihren Ausgang nehmen, ist in letzter Zeit besondere Aufmerksamkeit geschenkt worden, vor allen Klose und Gronwald[23]) berichten hierüber ausführlich. Fibrome der Weichteile der Mundhöhle, also solche der Zunge, des weichen Gaumens, der Tonsillen, der Uvula und der übrigen Mundhöhlenschleimhaut sind selten. Am häufigsten sind sie noch nach Lubarsch[24]) an der Zunge zu finden, wo sie entweder submukös oder interstitiell vorkommen können.

Von den im Schrifttum angegebenen und eingangs erwähnten zwei Fällen sublingualer Fibrome hat der von Morton im Jahre 1925 veröffentlichte Fall einschlägige Bedeutung. Im Zentralblatt f. d. ges. Chir. heißt es hierzu: „— chronische Schwellung bei einem Manne mittleren Alters, welche sich unter der hinteren Zungenregion entwickelt hatte. Ueber ein Jahr lang dauernde Strahlenbehandlung war erfolglos. Bei der Operation wurde ein etwa 7 cm im Durchmesser großes, 170 gr schweres, in der hinteren sublingualen Region sitzendes Fibrom entfernt." Verfasser will im Schrifttum keinen ähnlichen Fall beschrieben gefunden haben. Der andere von Khauts[25]) in der Wiener klin. Wochenschrift 1909 beschriebene Fall ist für uns unwesentlich, da der Patient nicht operiert, die Geschwulst nicht mikroskopisch untersucht und somit auch nicht der exakte Nachweis des Geschwulstcharakters erbracht wurde; es wird dort über ein sublinguales Fibrom bei einem kräftigen, sonst gesunden Kinde berichtet. Entzündungserscheinungen waren nicht vorhanden. Die hellergroße, breitaufsitzende Geschwulst war von derber Beschaffenheit. Es dürfte hier wohl ein Fall von sogenannter Riga'scher Krankheit vorliegen. „Als Riga'sche oder Fede'sche Krankheit wird eine am Zungenbändchen beim Säugling auftretende derbe Ge-

21) Partsch. Hdb. d. Zahnhlkd. 1910.
22) Heitmüller. Diss. Göttingen 1928.
23) Klose u. Gronwald. Arch. f. klin. Chir. 151. Bd. 48, S. 469.
24) Lubarsch. Hdb. d. spez. patholog. Anatomie u. Histologie. Bd. IV/2, S. 110.
25) Khauts. Wiener klin. Wochenschrift. 1909. S. 905.

schwulst bezeichnet, welche in Süditalien häufiger vorkommt als bei uns und wohl mit Sicherheit auf den Druck der Schneidezähne oder der verhärteten Zahnfleischränder bei ungeschickten Saugbewegungen zurückgeführt werden kann." [26])

Klinisch haben die Fibrome, wie anfangs schon gesagt, nur geringe Bedeutung. Sie sind im allgemeinen gutartig und werden nur gelegentlich durch Sitz und Größe empfindliche Störungen verursachen. Wie bei allen gutartigen Tumoren, so ist auch bei Fibromen die verhältnismäßig lange Zeit ihres Wachstums charakteristisch. In den meisten Fällen entwickeln sie sich unbemerkt und verursachen keine Schmerzen. Das Wachstum der Fibrome erfolgt expansiv. Infolge der geringen Beschwerden, die sie verursachen, werden sie vom Patienten meist wenig beachtet und lange Jahre getragen. Als durchaus gutartige Tumoren bilden die Fibrome natürlich keine Metastasen. Sie verursachen keine Drüsenschwellungen. Plötzliche Stadien gesteigerten Wachstums sind nicht häufig. In solchen Fällen handelt es sich dann meistens um maligne Entartung, wodurch die sonst gute Prognose getrübt wird.

Während im allgemeinen nur bösartige Geschwülste zu Zerfall neigen, liegt dies auch bei Fibromen im Bereich der Möglichkeit. Bei den oberflächlichen Fibromen der Mundhöhle ist die Schleimhaut oft stark verdünnt und durch das als derbe Unterlage wirkende Fibrom leicht mechanischen Schädigungen ausgesetzt. Die Folge hiervon kann ausgedehnte Ulzeration sein. Differentialdiagnostisch käme, wie schon hervorgehoben, bei solchen ulzerierten Fibromen vor allem Karzinom in Frage, besonders dann, wenn sie an der Zunge sitzen, der Prädilektionsstelle für das Karzinom im Bereiche der Mundhöhle.

Die Therapie der Fibrome, die nur eine chirurgische sein kann, besteht in der Exstirpation der Tumoren. Als nicht infiltrativ wachsende Geschwülste sind die Fibrome gut operabel und stets operativ zu behandeln, wenn die Geschwulst durch Lage oder Größe Beschwerden verursacht, oder wenn der Befund eine maligne Entartung erwarten läßt. Da klinisch die Möglichkeit des Uebergangs eines Fibroms in ein fibroblastisches Sarkom immer vorliegt, wird die Operation die Regel bilden. Rezidive treten nur auf bei schon vorhandener maligner Entartung oder als Folge ungenügender Geschwulstentfernung.

[26]) Bergmann-Küttner. Hdb. d. prakt. Chir. 1926. Bd. 1, S. 1192.

Literaturangabe

Berger: Ueber Lipome in der Mundhöhle und in den Speicheldrüsen. Diss. Berlin 1925.

Bergmann-Küttner: Handbuch d. prakt. Chir. Stuttgart 1926. Verl. von Ferdinand Enke. I. Band. Bd. I, S. 1192, 1241, 1242, 1238, 1262, 1295.

Borst: Allgemeine Pathologie der malignen Geschwülste. Leipzig 1924. Verlag Hirzel.

Boß: Zur Differentialdiagnose der Speichelsteine. Bruns Beiträge z. klin. Chir. 1922. Bd. 125, S. 451.
Tübingen. Verlag der H. Laupp'schen Buchhdlg. 1922.

Bösel: Das Fibrom der Wange. Diss. Breslau 1924.

Coenen: Die Geschwülste. Verlag Urban & Schwarzenberg. Berlin u. Wien 1927, S. 232.

Ehrich: Zur Kenntnis der Speicheldrüsentumoren. Beiträge klin. Chir. 1906. Bd. 51, S. 368.

Hassel: Beiträge z. klin. Chir. 1913. Bd. 83, S. 339.

Heinecke: Die Geschwülste der Speicheldrüse. Ergebnisse d. Chir. u. Orthopädie. 1913. VI/239, S. 294.

Henke: Mikroskop. Geschwulstdiagnostik. Jena 1906. Verlag Gust. Fischer. S. 66.

Henke-Lubarsch: Handb. d. spez. patholog. Anatomie u. Histologie. Berlin. Verlag von Julius Springer 1928. Bd. IV/2, S. 75, 77, 110, 111.

Heitmüller: Ein Beitrag zur Kasuistik und Statistik der Mundhöhlenerkrankungen unter besonderer Berücksichtigung der gutartigen Geschwülste. Diss. Göttingen 1928.

Hoppe: Die gut- und bösartigen Geschwülste im Bereiche des Mundes, die in dem zahnärztlichen Institut der Univ. Breslau zur Beobachtung kamen. Diss. Breslau 1921.

Khauts: Wiener klin. Wochenschrift 1909, S. 905.

Klose-Gronwald: Die symmetr. Fibrome des Gaumens. Arch. f. klin. Chir. 1928, 151. Bd. 48, S. 469.

Kurz: Zur Pathogenese der Fibrome. Dermatolog. Wochenschrift, Bd. 79, Nr. 28, S. 809.

Lubarsch: Der heutige Stand der Geschwulstforschung. Klin. Wochenschrift 1922, S. 1081.

Mayrhofer: Chir. d. Dental-, Mund- u. Kieferkrankheiten. 1930. N. D. Chir. 51, S. 32. Verl. Ferdinand Enke, Stuttgart 1930.

Müller: Fibrome der Mundhöhle. Diss. Würzburg 1921.

Morton: Ein Fall von sublingualem Fibrom. Ann. of surg. Bd. 80. Nr. 2 ref.: Centralorgan f. d. ges. Chir. 1925. Bd. 30. S. 300.

Nienhaus: Ueber Fibrome der Mundschleimhaut in aetiologischer, therapeutischer und histologischer Beziehung. Diss. Würzburg 1922.

Bartsch: Die Geschwülste der Mundgebilde Handb. d. Zahnheilkunde 1910.

Ribbert: Geschwulstlehre. Bonn 1914. S. 60, 75, 121. Verl. von Friedrich Cohen.

Sonntag: Beiträge z. Mund- u. Kieferchirurgie. Deutsche Zeitschrift f. Chir. 1930/223. S. 251.

Szczypinski: Das Fibrom in der Mundhöhle. Diss. Breslau 1921.

Lebenslauf

Am 14. November 1904 bin ich, Herbert Heinemann, Sohn des Steueramtmanns Adolf Heinemann, in Ziegenrück (Prov. Sachsen) geboren. Ich bin evangelischen Bekenntnisses. Nach Besuch des Reform-Real-Gymnasiums in Aschersleben und der Oberrealschulen in Hamm und Münster erhielt ich Ostern 1927 das Zeugnis der Reife. Inzwischen hatte ich ein Jahr bei den Siemens-Schuckert-Werken in Münster praktisch gearbeitet als Vorbereitung für die zunächst beabsichtigte Ingenieurlaufbahn. Nach Erlangung des Reifezeugnisses studierte ich 6 Semester in Münster. Nach dem 5. Semester bestand ich dort im Herbst 1929 das Physikum. Im 2. klinischen Semester war ich bei der Med. Fakultät in Wien, danach wieder in Münster eingeschrieben. Am 17. Januar 1933 habe ich dort das Medizin. Staatsexamen bestanden. Seit 15. März bin ich als Med.-Prakt. am Patholog. Institut der Universitätsklinik zu Münster i. Westf. tätig.